




# Leptospirosis con enfermedad de Weil que debuta como abdomen agudo. Reporte de caso.

## Leptospirosis with Weil Syndrome debuting with acute abdomen, Case Report.

Játiva Baquero, Mijail Bayardo; Pinza Reinoso, Luis Alberto; Rueda Barragán, Fernando Enrique

 Mijail Bayardo Játiva Baquero  
mijailjb@hotmail.com  
Hospital General San Francisco, Quito Ecuador,  
Ecuador

 Luis Alberto Pinza Reinoso  
luis.pinza@iess.gob.ec  
Hospital General San Francisco, Quito Ecuador,  
Ecuador

 Fernando Enrique Rueda Barragán  
ferb500@yahoo.es.  
Postgrado, Universidad Central del Ecuador, Ecuador

**Revista Científica**  
Universidad de San Carlos de Guatemala, Guatemala  
ISSN-e: 2224-5545  
Periodicidad: Semestral  
vol. 31, núm. 2, 2023  
[almadariaga1@gmail.com](mailto:almadariaga1@gmail.com)

Recepción: 28 Febrero 2023  
Aprobación: 28 Febrero 2023

URL: <http://portal.amelica.org/ameli/journal/50/503870001/>

DOI: <https://doi.org/10.54495/Rev.Cientifica.v31i1.291>

Autor de correspondencia: mijailjb@hotmail.com

Los autores/as conservan los derechos de autor y ceden a la revista el derecho de la primera publicación, con el trabajo registrado con la licencia de atribución de Creative Commons 4.0, que permite a terceros utilizar lo publicado siempre que mencionen la autoría del trabajo y a la primera publicación en esta revista. Los autores/as pueden realizar otros acuerdos contractuales independientes y adicionales para la distribución no exclusiva de la versión del artículo publicado en esta revista (p. ej., incluirlo en un repositorio institucional o publicarlo en un libro) siempre que indiquen claramente que el trabajo se publicó por primera vez en esta revista. Se permite y recomienda a los autores/as a compartir su trabajo en línea (por ejemplo: en repositorios institucionales o páginas web personales) antes y durante el proceso de envío del manuscrito, ya que puede conducir a intercambios productivos, a una mayor y más rápida citación del trabajo publicado.



Esta obra está bajo una [Licencia Creative Commons Atribución 4.0 Internacional](https://creativecommons.org/licenses/by/4.0/).

**Resumen:** La leptospirosis es una enfermedad de distribución mundial que se ubica dentro de las zoonosis, siendo un punto de partida importante el ambiente donde se desarrolla el paciente, pasa de ser una infección leve, hasta su presentación más complicada que es el síndrome de Weil (presentación diseminada), que al no detectarse a tiempo se relaciona con altas tasas de mortalidad. Su diagnóstico de probabilidad se establece por medio del criterio clínico (signos y síntomas de sospecha), más el nexa epidemiológico, el cual podrá corroborarse con los resultados de los estudios complementarios (marcadores inmunológicos), siendo indispensable para el tratamiento un soporte oportuno y la selección adecuada del esquema antibiótico. A continuación, se expone un caso de una mujer de 25 años con antecedente personal de infección por SARS-CoV-2 (RT-PCR positivo) cuatro meses antes de su ingreso, que presento leptospirosis que debutó con dolor abdominal simulando un abdomen agudo que motivó realización de laparoscopia exploratoria. La serología para leptospira fue positiva y el paciente recibió tratamiento antibiótico específico con evolución favorable.

**Palabras clave:** leptospirosis, dolor abdominal, infección por SARS-Co V-2 .

**Abstract:** Leptospirosis is a disease of worldwide that is considered within zoonoses. It is important to know the environment where the patient performs its activities. The clinical presentation goes from a mild infection to its more complicated presentation, the Weil's Syndrome (disseminated affection), which is related to high mortality rates if not detected in time. Its probability diagnosis is established based on clinical criteria (signs and symptoms of suspicion), plus the epidemiological link, which can be corroborated with the results of complementary studies (immunological markers). This is essential for the adequate treatment and selection of the antibiotic scheme. The following is a case of a 25-years-old woman with a personal history of SARS-Co V-2 infection (RT-PCR positive) four months before admission, who presented Leptospirosis that debuted with abdominal pain simulating an acute abdomen that required exploratory laparoscopy. Serology for *Leptospira* was positive and the patient received specific antibiotic treatment with favorable evolution.

**Keywords:** Leptospirosis, abdominal pain, SARS-Co-V-2 infection.

## LEPTOSPIROSIS CON ENFERMEDAD DE WEIL QUE DEBUTA COMO ABDOMEN AGUDO. REPORTE DE CASO.

### INTRODUCCIÓN

La leptospirosis es una enfermedad infecciosa causada por espiroquetas pertenecientes al orden Spirochaetales y a la familia leptospiraceae, siendo una zoonosis que afecta a muchas especies de mamíferos a nivel mundial (Le Turnier & Epelboin, 2019). Es común en países de Asia, América Central y del Sur, donde el clima acompañado de la falta de higiene facilita la supervivencia y la propagación del patógeno con una incidencia máxima en la estación de lluvias en los trópicos (Trujillo Salgado, et al., 1996). Tiene una incidencia de 9.5 por cada 1,000,000 casos (Lomar et al., 2000), pero puede ser mucho más alta en zonas selváticas rurales donde se ha reportado una seroprevalencia del 50% (Romero-Sandoval, 2019).

La transmisión suele ser al hombre a través de agua, alimentos o contacto con terreno húmedo que haya sido contaminado por orina de los animales infectados, dando como resultado un cuadro variado que comprende desde una forma subclínica caracterizada por mialgias, fiebre y artralgias hasta una forma severa de presentación que se conoce como enfermedad de Weil el cual se caracteriza por lesión multiorgánica con daño hepático, renal, colapso cardiovascular (Campos Chacón, 2014).

Los humanos son hospedadores accidentales en los que se puede encontrar leptospira en la orina, posteriormente la diseminación es por vía hematogena a través de los capilares, produciéndose la fase septicémica de la enfermedad (De Brito et al., 2018). Posteriormente da como resultado un cuadro variado de mialgias y artralgias hasta una forma severa de presentación que se conoce como síndrome de Weil el cual se caracteriza por lesión multiorgánica especialmente dado por afectación vascular tipo vasculitis, con daño en órganos como hepático, renal y colapso cardiovascular (Hartskeerl & Wagenaar, 2019).

Además, se puede evidenciar factores predictores de mal pronóstico de leptospirosis severa como elevación de azoados, alaninotransferasa, aspartato transferasa, y descenso de plaquetas (Philip et al., 2021). Para el diagnóstico de Leptospirosis el resultado de la Serología es indispensable (Goarant, 2016). Con el diagnóstico definitivo se recomienda tratamiento antibiótico con ceftriaxona 1 g intravenoso cada 12 h o en caso de alergia, Doxiciclina 100 mg vía oral cada 12 h (Rajapakse, 2022).

Al tener una incidencia muy baja no es frecuente que esté presente en el proceso de diagnóstico diferencial de causas de abdomen agudo. El abdomen agudo representa una emergencia abdominal; su manejo clínico requiere una orientación sistemática y ordenada para un diagnóstico y tratamiento oportuno. El cuadro clínico lo constituye un dolor localizado o difuso en cualquier parte del abdomen junto con irritación peritoneal y síntomas acompañantes como fiebre, náusea, vómito y distensión abdominal.

La anamnesis con el examen físico descrito, más los exámenes de laboratorio contribuyen a la toma de decisiones, entre ellas la realización de una laparoscopia diagnóstica, la misma que está indicada en caso de un abdomen agudo de etiología no concluyente. (García-Valenzuela et al., 2017). La leptospirosis suele presentarse con signos y síntomas inespecíficos, el diagnóstico se basa en la sospecha clínica y la presencia de factores de riesgo y puede confirmarse con la serología (Pérez-Elías et al., 2015). Clínicamente se describe

---

### NOTAS DE AUTOR

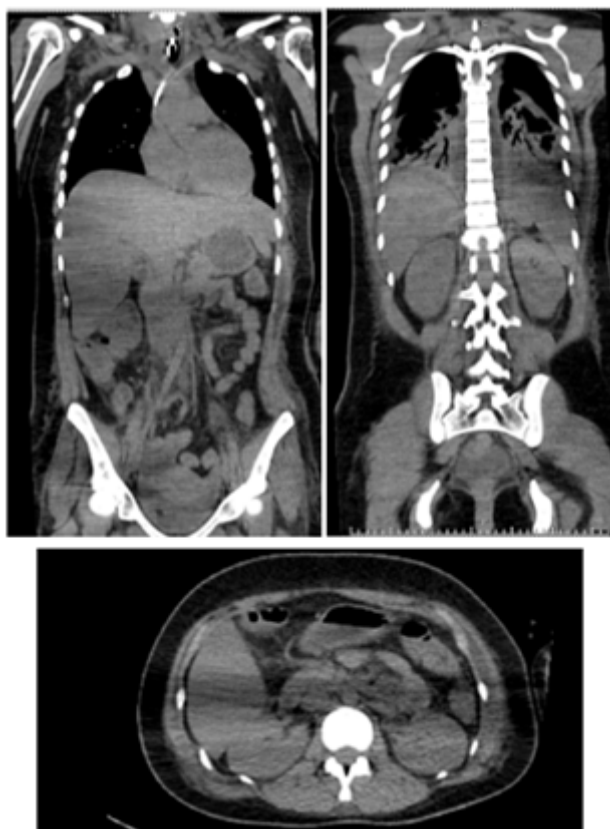mijailjb@hotmail.com

la presencia de dolor abdominal en un 52% de casos y requerimiento de cuidados intensivos en un 17% al desarrollar fallos orgánicos y/o enfermedad de Weil (Carrada-Bravo, 2005).

Por todo lo mencionado, el objetivo del presente artículo es recordar que la leptospirosis en su variante de enfermedad de Weil, puede ser una causa de dolor abdominal agudo y que puede requerir la realización de laparoscopia exploratoria en el trabajo diagnóstico. De ahí la importancia del presente caso clínico que nos permite realizar un diagnóstico diferencial de causas de dolor abdominal agudo y el trabajo diagnóstico realizado para llegar al diagnóstico definitivo de leptospirosis con enfermedad de Weil. Así describimos el caso de una paciente femenina de 25 años con dolor abdominal agudo difuso con reacción peritoneal que evolucionó con shock y que fue admitida en la UCI del Hospital General San Francisco del Instituto Ecuatoriano de Seguridad Social (IESS) en Quito -Ecuador durante diez días para lograr su estabilización clínica. Requirió de Laparoscopia, soporte vasoactivo, ventilación mecánica y antibiotioterapia con carbapenémico y en quien diagnosticamos Leptospirosis con enfermedad de Weil identificando anticuerpos anti *Leptospira* interrogans por serología. Luego de tres días más en Servicio de Medicina Interna fue dada de Alta a domicilio.

## DESCRIPCIÓN DEL CASO CLÍNICO

Mujer de 25 años, oriunda de Ecuador, que labora como terapeuta ocupacional en hogar de ancianos, con viajes frecuentes a zona rural de la sierra ecuatoriana, antecedente de infección por SARS-CoV-2 (RT-PCR positivo) cuatro meses antes de su ingreso. Acudió a Emergencia del Hospital de Instituto Ecuatoriano de Seguridad Social (IESS) Quito Sur por presentar alza térmica de 4 días de evolución, acompañado de dolor abdominal difuso, tipo cólico, con diarreas en moderada cantidad, por siete ocasiones, se le diagnosticó un proceso infeccioso urinario y se le prescribió medicación antibiótica a domicilio tipo azitromicina y nitrofurantoina. Al no presentar mejoría acudió nuevamente a las 48 h, con la misma sintomatología, sumándose vómito por 3-4 ocasiones; hipotensión 71/40 mmHg, taquicardia 140 lpm, dolor abdominal de gran intensidad. Se le administra carga de cristaloides sin mejoría, viéndose en la necesidad de añadir tratamiento con infusión de norepinefrina llegando a una dosis máxima de 0.43 ug/kg/min por lo que agregan infusión de adrenalina. Ante la necesidad de manejo por Cuidados Intensivos y la falta de espacio físico se decide transferir al Hospital IESS San Francisco. Ingresa a Cuidados Intensivos con una TA 110/40, tensión arterial media (TAM) 63 mmHg con soporte de norepinefrina, mala perfusión, con alza térmica, con trabajo respiratorio siendo necesaria la oro intubación. Llamaba la atención el intenso dolor abdominal con signos sugestivos de abdomen agudo inflamatorio. Se realizó una tomografía axial computarizada (TAC) de abdomen y pelvis (Figura 1) que reportó: hígado aumentado de tamaño, esplenomegalia, riñones aumentados de volumen, sin cambios a nivel de la grasa peritoneal adyacente.



*Figura 1.* Tomografía de abdomen corte coronal y transversal que muestra Hígado aumentado de tamaño, Esplenomegalia e incremento en volumen de Riñones, en relación con Leptospirosis grave.

Los exámenes iniciales mostraron leucocitosis de 19,300/mm<sup>3</sup> con un PCR > 150 mg/dl con un examen elemental y microscópico de orina (EMO) sin criterios de infección, ante gravedad de cuadro y no contar con un foco infeccioso claro se pauta esquema de imipenem + vancomicina, fue valorada por Cirugía General quienes deciden realizar laparoscopia exploratoria, misma que mostró los siguientes hallazgos de importancia: líquido inflamatorio 50 ml aproximadamente en hueco pélvico, estructuras del abdomen normal.

Durante el postquirúrgico hubo mayor necesidad de dosis de norepinefrina de hasta .7 microgramos/kilogramos/minuto, ultrasonido cardíaco enfocado (FOCUS) demostró dilatación de ventrículo izquierdo con un gasto cardíaco de 3.6 l/min por lo que se catalogó como miocardiopatía séptica, añadiéndose tratamiento con dopamina a una dosis de 5 ug/kg/min lo que permitió disminuir dosis de norepinefrina. Se evidenció falla multiorgánica con insuficiencia renal prerrenal y falla hepática secundaria a proceso séptico. Con soporte de sus fallos y tratamiento antibiótico instaurado se obtuvo respuesta favorable (Figura 2)

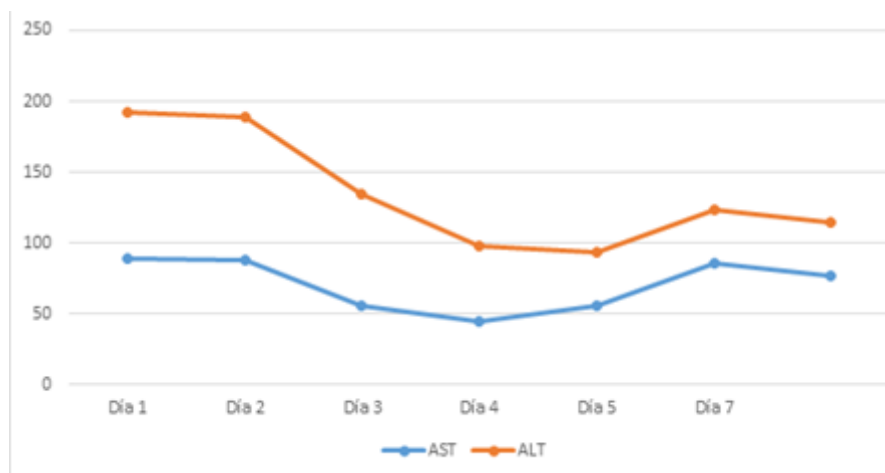


Figura 2. curva de enzimas hepáticas, en descenso en relación con mejoría de su estado de shock inicial.

Al séptimo día de estancia en Cuidados Intensivos se pudo retirar soporte vasoactivo sin recaída en compromiso hemodinámico e iniciar proceso de weaning ventilatorio, el cual se logra con éxito al siguiente día. El fallo renal remitió y las bilirrubinas fueron en descenso. Con base en el cuadro clínico (fiebre + ictericia + fallo hepático + dolor abdominal + miocardiopatía) y cultivos negativos, se decidió ampliar los estudios diagnósticos; es así que dentro del panel se solicita investigación por ensayo de inmunoabsorbente ligado a enzimas (ELISA) de serología para leptospira, obteniéndose el siguiente resultado:

Anticuerpos anti-*Leptospira interrogans* IgM 83.45 U/ml (positivo superior a 20 U/ml)

Anticuerpos anti-*Leptospira interrogans* IgG 6.47 U/ml (positivo superior a 10 U/ml).

Tras 10 días de estancia en la Unidad de Cuidados Intensivos (UCI), se da pase al servicio de Medicina Interna donde permanece por 72 h más y se decide egreso a domicilio con remisión de cuadro clínico.

## DISCUSIÓN

La leptospirosis es una enfermedad zoonótica que puede transcurrir asintomática en 15-40% de los casos (Hartskeerl & Wagenaar, 2019; Campos Chacón, 2014; Trujillo Salgado et al., 1996). Cuando es sintomática, en el 90% de casos se describen casos leves; en tanto que el 10% de los casos la sintomatología es grave y en un 5% con criterios de fallos orgánicos y es conocida como enfermedad de Weil (Pérez Elías et al., 2015; Le Turnier, & Epelboin, 2019) como es el caso que se presenta.

Como lo mencionó Romero y colaboradores de estudio en el Ecuador en zonas rurales-selváticas, se ha reportado seroprevalencia de hasta 50% en sus habitantes (Trujillo Salgado et al, 1966). En la revisión realizada por Goarant (2016) las manifestaciones clínicas de la leptospirosis pueden ser de difícil diagnóstico por la sintomatología inespecífica como un cuadro de fiebre a lo que se suma malestar general, mialgias que suelen estar localizadas en región lumbar y abdominal, puede haber cefalea, escalofríos, hemorragia conjuntival, dolor abdominal e ictericia (Trujillo Salgado et al., 1996; Romero-Sandoval et al., 2019). Contribuye mucho en la orientación diagnóstica la epidemiología, así es necesario determinar factores de riesgo de infección por leptospira como son contacto con agua dulce de superficies potencialmente contaminadas o profesiones de riesgo como agricultores, carniceros, veterinarios, mineros. También se han descrito casos en los que existe riesgo por el contacto con animales domésticos (Trujillo Salgado et al., 1996; Romero-Sandoval et al., 2019).

En las publicaciones de Romero-Sandoval y colaboradores (2019), Goarant (2016) y Pérez Elías y colaboradores (2015) la leptospirosis produce un daño del recubrimiento endotelial de los pequeños vasos sanguíneos por mecanismos que son poco conocidos y todos los órganos internos pueden ser afectados, lo

que explica el amplio rango de manifestaciones clínicas como son nefritis intersticial, lesiones glomerulares, daño vascular a nivel de capilares hepáticos en ausencia de necrosis hepatocelular, se han descrito casos de hemorragia pulmonar con desarrollo de síndrome dificultad respiratoria aguda (SDRA) (Trujillo Salgado et al., 1996; Romero-Sandoval et al., 2019; Goarant, 2016).

Macroscópicamente en leptospirosis grave se reporta visceromegalias como hepatomegalia, esplenomegalia en un 20% de los casos (Campos Chacón, 2014). Con respecto a la nefromegalia reportada en el presente caso clínico, no encontramos en la literatura médica que se la mencione como parte de leptospirosis, pero sí se menciona como consecuencia de infecciones en general. (Hartskeerl & Wagenaar, 2019; Pérez Elías et al., 2015; Le Turnier, & Epelboin, 2019). En un inicio la paciente fue diagnosticada de una infección del tracto urinario y enviada a domicilio, para posteriormente retornar a Emergencias luego de 48 h de tratamiento sin mejoría; para entonces habían transcurrido cinco días de inicio de los síntomas y el cuadro se presentaba ya con choque, fallos orgánicos e intenso dolor abdominal (con reacción peritoneal dudosa), que requirió abordaje quirúrgico. La paciente presentó disfunción multiorgánica (hemodinámico, hepático, hematológico, renal) con Falla orgánica secuencial (SOFA) 11 puntos. Permaneció en la UCI por diez días con soporte de dichos fallos.

Ya en el servicio de Medicina Interna se recibió resultado de serología la misma que es indispensable para un diagnóstico etiológico (Romero-Sandoval et al., 2019; Goarant, 2019; Pérez Elías et al., 2015). Una vez conocido resultado se desescaló el tratamiento antibiótico a doxiciclina y fue dada de alta a domicilio en buen estado general.

La mortalidad por leptospirosis ha sido reportada entre 15-25% y se debe fundamentalmente a la falla renal; cuando se asocia al SDRA puede aumentar significativamente como lo menciona Campos en su revisión. La paciente en el presente caso clínico presentó fallo cardiovascular, hepático, hematológico, renal y no desarrolló SDRA. Mejoró progresivamente con el soporte de fallos orgánicos y el tratamiento antibiótico de amplio espectro (Hartskeerl & Wagenaar, 2019; Campos Chacón, 2014).

Con el presente caso se puede concluir que se debe considerar dentro de las causas inusuales o inesperadas de abdomen agudo a la leptospirosis con enfermedad de Weil; recomendando realizar estudios serológicos para dicha patología.

## AGRADECIMIENTO

Expresamos un especial agradecimiento a la paciente y a sus familiares quienes dieron su consentimiento para el reporte de este caso, así como también a todo el equipo de medicina crítica y medicina interna del Hospital IESS San Francisco que con su valioso trabajo permitieron la recuperación de la paciente.

## REFERENCIAS

- Campos Chacón N. (2014). Leptospirosis, reporte de un caso. *Medicina Legal de Costa Rica*, edición virtual, 31(2), 112-118. <https://www.scielo.sa.cr/pdf/mlcr/v31n2/art12v31n2.pdf>
- Carrada-Bravo, T. (2005). Leptospirosis humana. Historia natural, diagnóstico y tratamiento. *Revista Mexicana de Patología Clínica Médica y Laboratorio*, 52(4), 246-256. <https://www.medigraphic.com/cgi-bin/new/resumen.cgi?IDARTICULO=4405>
- De Brito, T., Silva, A. M., & Abreu, P. A. (2018). Pathology and pathogenesis of human leptospirosis: a commented review. *Revista do Instituto de Medicina Tropical de São Paulo*, 60:e23. <https://doi.org/10.1590/s1678-9946201860023>
- García-Valenzuela, S., Bonilla-Catalán, P., Quintero-García, B., Trujillo-Bracamontes, F., Ríos-Beltrán, J., Sánchez-Cuén, A., Valdez-Avilés, D. (2017). Abdomen Agudo quirúrgico. Un Reto diagnóstico. *Cirujano General*, 39(4),

203-208. [http://www.scielo.org.mx/scielo.php?script=sci\\_arttext&pid=S1405-00992017000400203&lng=es&tlng=es](http://www.scielo.org.mx/scielo.php?script=sci_arttext&pid=S1405-00992017000400203&lng=es&tlng=es).

- Goarant, C. (2016). Leptospirosis: risks factors and management challenges in developing countries. *Research and reports in Tropical Medicine*, 7, 49-62
- Hartskeerl R.A., & Wagenaar J.P. (2019). Leptospirosis. D. Kasper, A. Fauci, S. Hauser, D. Longo, J. Jameson, & J. Loscalzo (Eds.). *Harrison. Principios de Medicina Interna, 19ed.* (1142-1145). McGraw Hill.
- Le Turnier, P., & Epelboin, L. (2019). Mise au point sur la leptospirose. *La Revue de Médecine Interne*, 40 (5), 306-312. <https://doi.org/10.1016/j.revmed.2018.12.003>
- Lomar, A., Diament, D., Torres, J. R. (2000). Leptospirosis in Latin America. *The Clinics Infectious Disease of North America*, 14(1), 23-26. [https://doi.org/10.1016/S0891-5520\(05\)70216-6](https://doi.org/10.1016/S0891-5520(05)70216-6)
- Pérez Elías, Y., Obregón Fuentes, A.M., Rodríguez Reyes, I. D. C., & Alfonso González, M., (2015). Actualización en el diagnóstico de la leptospirosis humana. *Revista Cubana de Medicina Militar*, 44 (4), 416-427. <http://scielo.sld.cu/pdf/mil/v44n4/mil06415.pdf>
- Philip, N., Lung Than, L. T., Shah, A. M., Yuhana, M. Y., Sekawi, Z., & Neela, V. K. (2021). Predictors of severe leptospirosis: a multicentre observational study from Central Malaysia. *BMC Infectious Diseases*, 21(1), 1-6. <https://doi.org/10.1186/s12879-021-06766-5>
- Rajapakse, S. (2022). Leptospirosis: aspectos clínicos. *Medicina Clínica*, 22 (1), 14-17. <https://doi.org/10.7861/clinmed.2021-0784>
- Romero-Sandoval, N., Cifuentes, L., León, G., Lecaro, P., Ortiz- Rico, C., Cooper, P., & Martín, M. (2019). High rates of exposures to waterborne pathogens in indigenous communities in the Amazon region of Ecuador. *The American Journal of Tropical Medicine and Hygiene*, 101 (1), 45-50. <https://www.ajtmh.org/view/journals/tpm/101/1/article-p45.xml>
- Trujillo Salgado, J. E., Martínez Torres, A., & Mármol Sónora, A. (1996). Leptospirosis, enfermedad de Weil y falla multiorgánica: Informe de 1 caso. *Revista Cubana de Medicina*, 35(3), 212-215. [http://scielo.sld.cu/scielo.php?script=sci\\_arttext&pid=S0034-75231996000300009&lng=es&nrm=iso](http://scielo.sld.cu/scielo.php?script=sci_arttext&pid=S0034-75231996000300009&lng=es&nrm=iso)